

מוח עגל. החלק העליון הוסר בשביל לראות 3.30-ד

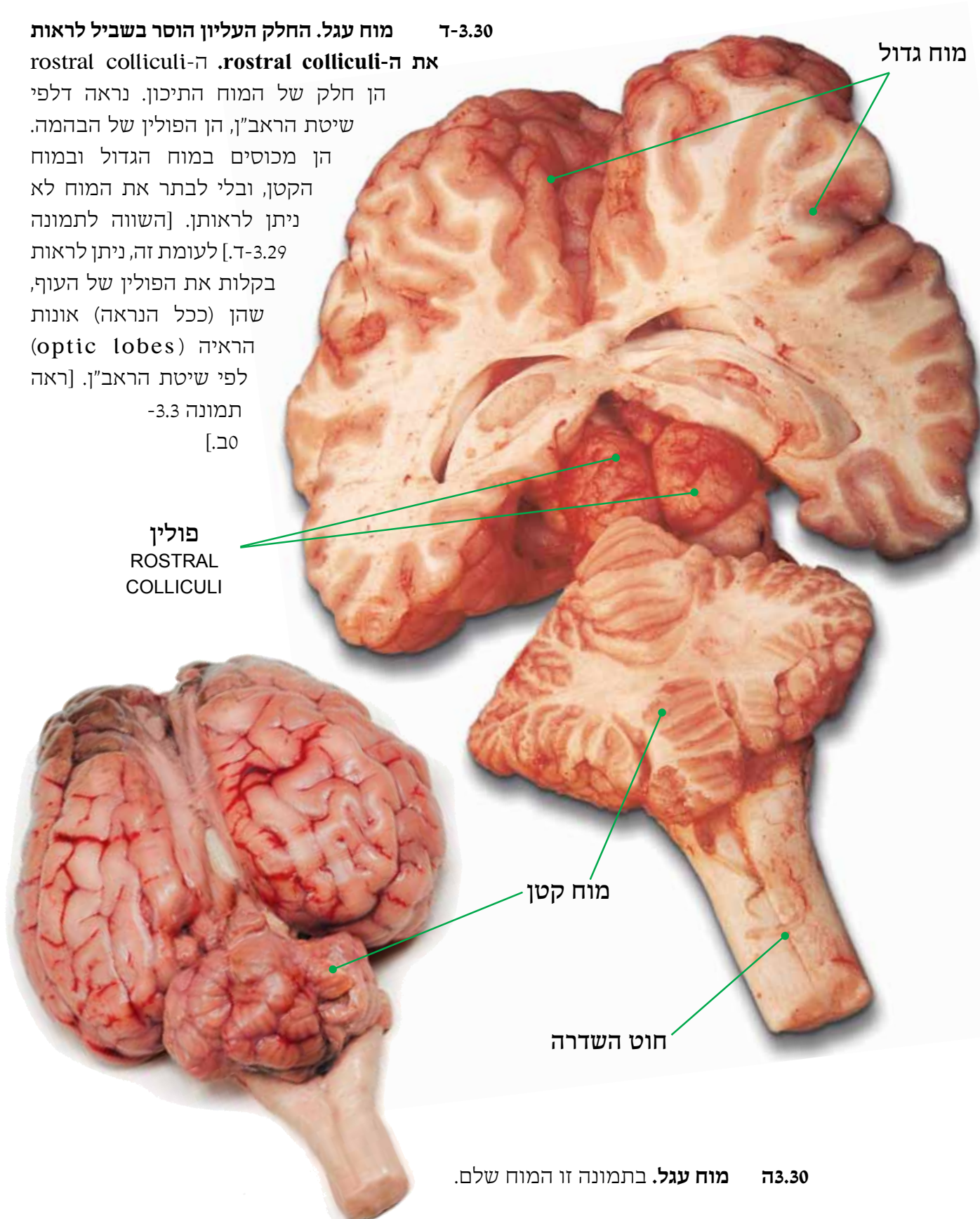
את ה-rostral colliculi. ה-rostral colliculi

הן חלק של המוח התיכון. נראה דלפי שיטת הראב"ן, הן הפולין של הבהמה. הן מכוסים במוח הגדול ובמוח הקטן, ובלי לבתר את המוח לא ניתן לראותן. [השווה לתמונה 3.29-ד]. לעומת זה, ניתן לראות בקלות את הפולין של העוף, שהן (ככל הנראה) אונות הראיה (optic lobes) לפי שיטת הראב"ן. [ראה

תמונה 3.3-

[ב.]

פולין
ROSTRAL
COLLICULI



מוח גדול

מוח קטן

חוט השדרה

3.30 מוח עגל. בתמונה זו המוח שלם.